BEITRÄGE ZUR ANATOMIE

DES

MENSCHLICHEN HERZENS.

HERRN PROF. DR. FR. MIESCHER-HIS

ZUM 9. JANUAR 1886,

DEM **50.** JUBELTAGE

SEINER PROMOTION AN DER UNIVERSITÄT BERLIN

GEWIDMET

VON

WILHELM HIS.

MIT 3 TAFELN IN LICHTDRUCK.

LEIPZIG,

VERLAG VON F. C. W. VOGEL.

1886.

In einer im vorigen Jahre publicirten Arbeit [1]) habe ich Anlass gehabt, die Entwickelungsgeschichte des Herzens eingehend zu behandeln und dabei auch verschiedene für die Beurtheilung des ausgebildeten Herzens in Betracht kommende Gesichtspunkte zur Sprache zu bringen. Die nachfolgende Schrift stellt sich zur Aufgabe, am Herzen des Erwachsenen einige von den zurückbleibenden Spuren geschichtlicher Entwickelung, mit Hülfe genau ausgeführter Zeichnungen, zu erläutern. Eine entwickelungsgeschichtliche Einleitung ist für die einzelnen Abschnitte nicht zu vermeiden gewesen, indessen habe ich dieselbe kurz gehalten und für das Detail, sowie für die historischen Angaben verweise ich auf die Anatomie menschlicher Embryonen.

Die Arterienzugänge und das Septum aorticum.

Das Herz ist in seiner frühen Anlage ein schleifenförmig gebogenes Rohr mit verschränkt stehenden Schenkeln, einem hinteren absteigenden und einem vorderen aufsteigenden. Der hintere Schenkel des Rohres liefert die Herzvorhöfe und den Ohrkanal, der vordere den Anfangstheil der grossen Arterienstämme, und aus dem hufeisenförmigen Verbindungsstücke gehen die beiden Ventrikel hervor. Da wo die Schlauchschenkel sich zu verschränken beginnen, verläuft an der vorderen sowohl, als an der hinteren Oberfläche des Ventrikeltheiles je eine schräge Furche, der Sulcus interventricularis anterior und posterior; beide Furchen gehen am unteren Herzrande ineinander über. Diesen äusseren Furchen entspricht an der inneren Herzoberfläche eine in die Lichtung vorspringende, sichel- bez. ringförmige Falte, das Septum musculare ventriculorum oder Septum

1) Anatomie menschlicher Embryonen. III. S. 129–184.

inferius. An der vorderen Ventrikelwand läuft das Septum musculare links vom Aorteneingang aus, an der hinteren Wand rechts vom Ohrkanal. Das Septum musculare reicht in der Folge höher hinauf, ohne indessen für sich allein die beiden Ventrikelhöhlen jemals von einander zu trennen. Vielmehr lässt es an seinem oberen Rand eine Lücke frei, ein Ostium interventriculare, durch welches hindurch die Höhlen während einiger Zeit communiciren. Dies Ostium vermittelt auch den Zusammenhang des Ohrkanales mit der rechten Ventrikelhöhle, sowie denjenigen des Arterienschenkels mit der linken.

Fig. 1.

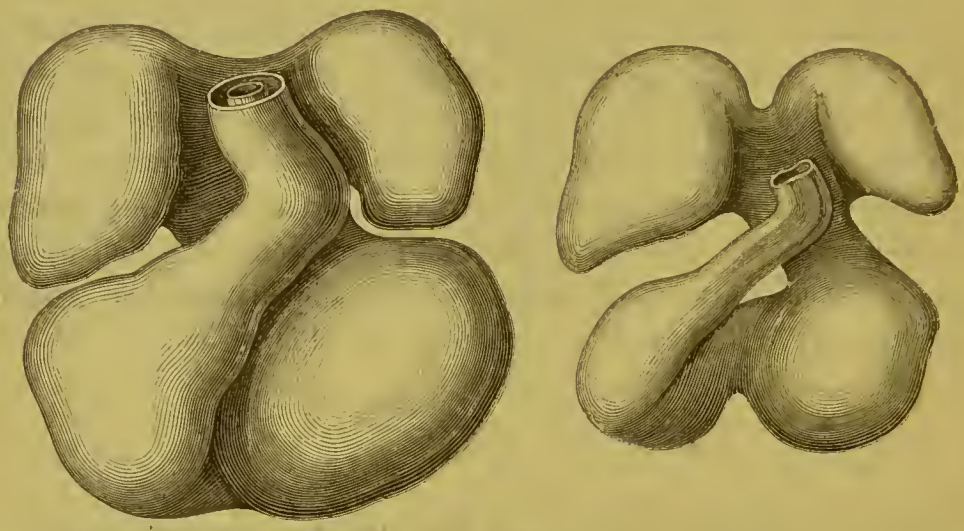

Muskel- und Endothelherz eines menschlichen Embryo aus dem Beginn der 4. Woche (Construction).

Sein definitiver Schluss erfolgt hinten durch Einstülpung des Ohrkanales in die Ventrikel und durch ein Herabrücken des von der hinteren Vorhofswand ausgehenden Septum intermedium. Vorn erfolgt die Höhlentrennung durch eine vom Arterienschenkel aus in den rechten Ventrikel tretende Gewebsplatte, das Septum aortieum. Demnach besteht das Septum ventriculorum aus drei genetisch verschiedenen Stücken:

1. aus der Hauptanlage, dem muscnlösen Septum inferius;

2. aus dem die Ostia venosa trennenden und in die Valvulae atrioventriculares auslaufenden Zwischenstück, dem Septum intermedium;

3. aus der Platte, welche den Aorteneingang von der rechten Herzhöhle trennt, dem Septum aortieum.

Von diesen drei Stücken gehört das Septum intermedium zu seinem grösseren Theil den Vorhöfen an. Wir werden weiter unten auf

dasselbe zurückzukommen haben und betrachten zunächst das Septum aorticum.

Die beiden aus dem Herzen hervorgehenden grossen Arterienstämme sind als ungetheilter Bulbus Aortae ursprünglich Bestandtheile des Herzens gewesen, und die Grenze des letzteren hat soweit gereicht als später der Pericardialraum. Im Innern des Aortenbulbus tritt vor der definitiven Scheidung beider Strombahnen eine unvollständige ein, wobei die spätere Pulmonal- und die Aortenbahn als die erweiterten Endabschnitte einer spiralig gedrehten, flachen Spalte erscheinen. Zwei gegen die Lichtung vorspringende, aus weicher Bindesubstanz gebildete Längsleisten verengern ihren Zusammenhang und bewirken, indem sie sich begegnen, weiterhin auch deren Trennung. Jede der beiden getrennten Lichtungen zeigt anfangs einen dreistrahligen Querschnitt. Die Scheidung beginnt oben und rückt von da aus nach abwärts, bald

Fig. 2.

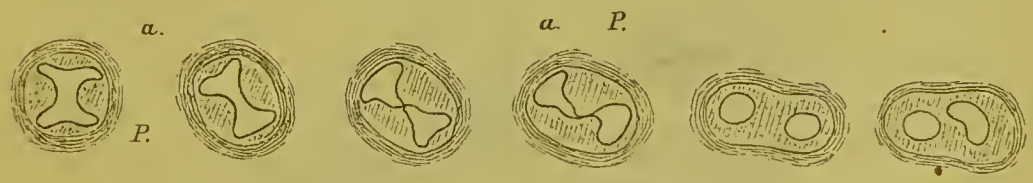

Querschnitte durch den Aortenbulbus eines ca. 5wöchentlichen Embryo. Der linke Schnitt vom unteren, der rechte vom oberen Ende. *A* Aortenbahn, *P* Pulmonalbahn.

folgt auch die Rundung und Ausglättung der beiden Blutbahnen und nur im unteren Ende der letzteren erhält sich die dreistrahlige Form des Querschnittes, indem die in die Lichtung vorspringenden Leisten als Semilunarklappen persistiren. Nachdem zunächst die Scheidung der beiden Strombahnen erfolgt ist, leitet sich die Bildung getrennter Wandungen ein, die Zellen der Muskelwand gruppiren sich concentrisch um jeden der beiden Gänge herum und in der Folge treten auch äusserlich scheidende Längsfurchen auf. Diese schneiden indessen nicht durch, beide Stämme bleiben untereinander verbunden und von einer gemeinsamen Epicardialhülle umfasst. Die Grenzwand von Aorta und Truncus pulmonalis besteht somit aus zwei dicken, den beiden Gefässen besonders zugehörigen Wandschichten und aus einer dazwischenliegenden Bindegewebsschicht.

Die beiden Strombahnen des Bulbus aortae beginnen rechts vom oberen Rande des Septum musculare, der primäre Conus arteriosus führt ebensowohl nach der Aorten-, als nach der Pulmonallichtung hin, und der Zugang zur ersteren liegt hinter dem der letzteren. Die Leisten, welche die Trennung dieser beiden Bahnen herbeiführen, ver-

längern sich nach abwärts in den rechten Ventrikel hinein und die eine derselben erreicht das Septum museulare und legt sich demselben seitlich an. Durch das Herabrücken des Septum aorticum in den rechten Ventrikel wird es möglich, dass der hintere Theil des primären Conus arteriosus vom vorderen getrennt wird und dass er als Aortenöffnung vom linken Herzen her zugänglich bleibt. Der Anschluss des linken Ventrikels an den Anfangstheil der Aorta geschieht durch den offen bleibenden vorderen Theil des Foramen interventriculare hindurch.

Nach Erörterung obiger Verhältnisse kann ich mich zur Besprechung von Tafel I wenden. Dieselbe stellt die vordere Hälfte eines

Fig. 3.

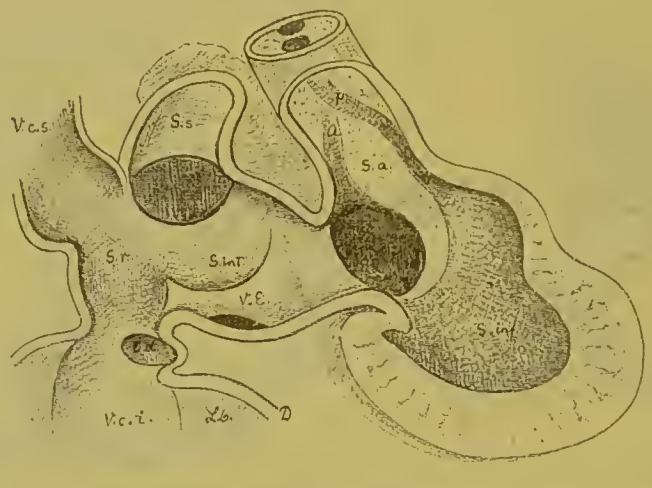

Eröffnetes Herz eines 4½wöchentlichen Embryo. Profilconstruction. *A* und *P* Aorten- und Pulmonalrinne innerhalb des Bulbus Aortae. *S. a.* linke Hälfte des Septum aorticum. Die Figur zeigt das Auslaufen der Aortenrinne über dem Ostium interventriculare.

durch eingespritzte Chromsäure gehärteten Herzens dar.[1]) Der rechte Vorhof fehlt, vom linken ist ein kleiner Streifen erhalten und man sieht daran den Eingang in das Herzohr als eine scharf gesehnittene querovale Oeffnung. Unterhalb dieses Vorhofsstückes ist ein Theil der Mitralklappe erhalten und zwar das linke Ende von jedem der beiden Segel.

Zwischen beiden Ventrikelhöhlen erhebt sich das Septum museulare. Dasselbe beginnt unten mit einer breiten Basis, welche in ihrer linksseitigen Hälfte compact gefügt erscheint, während sie rechts von vielfachen Lückenräumen durchbrochen und aus einem System schräg ansteigender Strebepfeiler aufgebaut ist. Weiter nach oben wird das

1) Eine schematisirte Abbildung desselben Präparates gibt Fig. 118 d. Anat. m. E. III. S. 176.

Septum in seiner ganzen Breite compact und indem es allmählich sich verjüngt, läuft es zuoberst in eine stumpfe Kante aus. Diese Kante ist es, welche das frühere Ostium interventriculare begrenzt hat, und insofern erscheint es von besonderem Interesse, ihre Beziehung zu den Nachbargebilden eingehend zu erörtern. Es ist unschwer zu constatiren, dass das Septum musculare auch am erwachsenen Herzen mit seinem vorderen Saum nach links sich wendet und dass es in jenen glatten Wulst übergeht, welcher unter dem Ostium arteriosum vorbei zur vorderen Ventrikelwand hinzieht. Dieser Wulst, den wir als Limbus marginalis bezeichnen können, wird seinerseits von einigen aufsteigenden Muskelpfeilern gestützt.

Der Limbus marginalis erreicht die Vorderwand des linken Ventrikels in dem einspringenden Winkel zwischen dem Aortenursprung und dem linken Vorhof. Reinigt man von aussen her diese Gegend vom aufgelagerten Fett, so überzeugt man sich, dass die vordere Interventricularfurche, unter der A. coronaria sin. durch, auf die Ventrikelbasis übergeht und dass sie in eine Rinne sich fortsetzt, welche hinter der Aorta vorbei in die rechte Kranzfurche führt; mit dieser verlängert sie sich, der rechten Kranzarterie folgend, in die hintere Interventricularfurche. Diese von der Herzspitze zur Ventrikelbasis und von da wiederum zur Spitze zurückführende Furche nenne ich Sulcus annularis oder Ringfurche. Dieselbe scheidet am embryonalen Herzen die rechte von der linken Herzhälfte und ihr entspricht im Innern des Herzens, ausser dem Septum musculare, eine von oben her zwischen dem Conus arteriosus und dem Ohrkanal einschneidende Leiste, welche mit dem Septum zusammengenommen ein in windschiefer Ebene liegendes Diaphragma darstellt.[1])

Ich komme auf das Septum musculare und auf dessen Limbus marginalis zurück. Wie die Taf. I gut wiedergiebt, so steigt dieser unter dem Aorteneingang schräg in die Höhe und nur um Weniges darüber sind die rechte und die linke Tasche der Semilunarklappe befestigt. Der oberste Rand des Septum musculare ist etwas nach rechts ausgebogen, die beiden Klappensegel liegen nicht allein über ihm, sondern auch rechts davon, der Aorteneingang greift in die rechte Herzhälfte über und sein Boden überragt die musculöse Scheidewand nach Art eines Erkers. An dem Taf. I abgebildeten Präparate ist die Aorta so abgeschnitten, dass man ihre Berührung mit dem Truncus pulmonalis und mit dem Conus arteriosus verfolgen kann. Soweit die beiden Ar-

1) Von meinen durch Herrn Dr. E. Ziegler in den Handel gebrachten Herzmodellen zeigt Nr. 6 die fragliche Leiste bez. das ringförmige Diaphragma.

terienstämme einander anliegen, besteht die Zwischenwand aus drei Schichten: aus den jedem der Gefässe eigenthümlichen dicken elastischen Wandlagen und aus einer dazwischenliegenden lockeren Bindegewebsplatte. Die Aorta reicht tiefer herab, als die Pulmonalarterie, sie berührt eine Strecke weit die Ventrikelwand und soweit hat die ihr anliegende Wandschicht musculösen Charakter. Unter dem rechten Segel der Aortenklappe trifft die Wand der Aorta mit der des Ventrikels zusammen, beide verschmelzen zu einer gemeinsamen Bindesubstanzplatte, welche ihrerseits unter rascher Zuschärfung als Septum membranaceum die obere Kante des Septum musculare erreicht. Das Septum membranaceum ist das hinterste Ende von dem ursprünglichen Septum aorticum, nach rückwärts reicht es bereits an das Gebiet der Atrioventricularklappen heran und damit an dasjenige des Ohrkanals und des Septum intermedium.

Die zwei Bindesubstanzleisten, welche die Trennung der Arterienbahnen einleiten (s. o. Fig. 3), gehen gleich den an der Septumbildung unbetheiligten Leisten bei der nachfolgenden Ausglättung der Röhren in die Tunica intima über, aus ihrem unteren Abschnitt entstehen je die rechten und die linken Paare von den Semilunartaschen, und dementsprechend bleiben die Spitzen beider Klappendreiecke dauernd einander zugewendet. Tafel I zeigt die rechte und linke Aortentasche, sowie die linke Pulmonaltasche. Die Reste der rechten Pulmonaltasche sind verdeckt und ein kleiner Theil der vorderen sichtbar.

Sowohl in der Aorta als in der Pulmonalarterie verkümmert oberhalb der Semilunarklappen die ursprünglich vorhandene Musculatur des Aortenbulbus und sie macht einer mächtigen Entwickelung von elastischer Substanz Platz, dagegen bleibt der Theil des Septum aorticum, welcher an den rechten Ventrikel anstösst, mit Ausnahme des hinteren Endabschnittes musculös. Von oben nach abwärts lassen sich somit auf Taf. I folgende Bezirke des Septum aorticum unterscheiden:

1. der interarterielle Bezirk oder das Septum aorticum superius; er besteht aus den zwei vorwiegend elastischen Wandplatten und und der zwischengeschobenen Bindegewebsschicht;

2. der Bezirk zwischen Aorta und rechtem Ventrikel oder das Septum aorticum inferius; er besteht aus der elastischen Wand der Aorta, aus der dünnen Muskelwand des Conus arteriosus und aus der intermediären Bindegewebsschicht;

3. der Bezirk zwischen beiden Ventrikeln oder das Septum membranaceum.

Von den eben aufgezählten drei Bezirken umfasst der zweite das Stück der Scheidewand, welches Rokitansky als vorderes Septum

bezeichnet hat und von dem er angiebt, dass es die Aorta von rechts her umgiebt und zwischen sie und das Ostium pulmonale sich einschiebt.[1]) Der betreffende Streifen ragt (s. Taf. I) convex nach abwärts in den Ventrikel herein und er setzt sich in jenen Wulst fort, welcher als trennende Schwelle das Gebiet des Ostium arteriosum von dem des Ostium venosum scheidet und der in der Seitenwand des Ventrikels sein Ende erreicht. Crista supraventricularis kann man denselben nennen.

Wie Rokitansky in seiner inhaltsreichen Schrift über die Defecte der Herzscheidewände gezeigt hat, so existirt im vorderen Theile des musculösen Septum eine Strecke, die aus zwei, durch eine Zwischenschicht getrennten Fleischlagen besteht. Man überzeugt sich hiervon an Durchschnitten, die annähernd senkrecht zu dem Conus arteriosus geführt sind.[2]) Mit Recht hebt dabei Rokitansky hervor, dass der Conus pulmonalis als selbständiger Schlauch vor dem übrigen Septum musculare vorbeitritt. Die Stelle, wo dies geschieht, entspricht, vom linken Ventrikel aus genommen, dem Limbus marginalis obiger Darstellung (S. 5).

Die eben besprochene Trennung im Bereiche des Conus arteriosus weist auf eine frühe Faltenbildung der Wand, bez. auf eine damit gleichbedeutende Zellenumlagerung hin; allein es ist klar, dass dabei nicht die primäre zur Entstehung des Septum interventriculare führende Einfaltung im Spiele sein kann, sondern nur die weit später erfolgende, welche die Bildung des Septum aorticum begleitet. Derselbe Vorgang, welcher die Pulmonalarterie von der Aorta scheidet, führt, indem er tiefer herabgreift, auch am pulmonalen Conus arteriosus zur Bildung einer ringsherumgreifenden selbständigen Wand. Unter meinen embryonalen Herzmodellen eignen sich verschiedene, Nr. 4 und 6 und vor allem das in obiger Fig. 3 abgebildete Modell, Nr. 11 dazu, den Hergang zu veranschaulichen. Zu einem richtigen Verständniss desselben kann man übrigens auch ohne Modell, mit Hülfe der Fig. 3 gelangen. Dieselbe zeigt die linke Hälfte des Septum aorticum als weiss ausgesparten, mit S. a. bezeichneten Streifen. Lässt man, gemäss den S. 3 mitgetheilten Erfahrungen, den Rändern dieses Streifens entlang eine Muskelbekleidung auftreten, so wird der Conus pulmonalis von einer selbständigen Wand umgeben und vom vorderen Theil des Septum geschieden werden.

---

1) v. Rokitansky, Die Defecte der Scheidenwände des Herzens. Wien 1875. S. 57 u. ff.

2) Man vergl. die Fig. 18 und 19 auf S. 59 und 60 von Rokitansky's Werk, sowie die Fig. 12 der Gefässlehre von Henle. 1. Aufl. S. 12.

Soweit es sich um eine eigentliche Furchenbildung, nicht blos um Umgruppirung von Muskelzellen handelt, so wird die von links kommende, zwischen Aorta und Pulmonalis einschneidende Furche nach abwärts im vorderen Sulcus interventricularis auslaufen. Die rechtsseitige Furche dagegen verliert sich, wie die Beobachtung injicirter Herzen zeigt, an der Seitenwand des rechten Ventrikels und ihr entspricht im Innern der Höhlung die oben besprochene Crista supraventricularis. Diese Leiste erscheint somit als der letzte Ausläufer von der rechtsseitigen Anlage des Septum aorticum.

Die Bildung der Ostia venosa.

Der primäre Vorhof gehört dem hinteren Schenkel der Herzschleife, d. h. also der linken Herzhälfte an (Fig. 1 S. 4). Durch das Hervorwachsen der Herzohren wird derselbe frühzeitig zu einem voluminösen Gebilde, welches den Aortenbulbus von beiden Seiten her umgreift, ein Verhältniss, das sich auf die aus dem Aortenbulbus hervorgegangenen Arterienstämme dauernd überträgt. Die charakteristische Halbmondform, die dem Querschnitt der Vorhöfe beim Erwachsenen zukommt, findet sich beim Embryo schon vom Ende der 3. Woche ab.

Von dem so voluminösen Herzvorhof hebt sich der röhrenförmige Ohrkanal sehr scharf ab. Der Durchschnitt desselben zeigt das vom Blut durchströmte Endothelrohr als eine flache, beiderseits zurückgekrümmte Spalte. Der Zwischenraum zwischen dieser und der cylindrischen Muskelwand wird auch hier sehr bald von einer weichen Bindesubstanz eingenommen. Die Lichtung des Ohrkanals ist somit von einer vorderen und einer hinteren Leiste, den Atrioventricularlippen nach Lindes, eingesäumt. Durch Aneinanderlagerung der beiden Leisten kommt es im Verlauf der 5. Embryonalwoche zur Bildung eines die Spalte in zwei Abtheilungen scheidenden Zwischenstückes. Mit diesem tritt ein von der hinteren Vorhofswand ausgehender Substanzsporn in Verbindung und constituirt ein, auf dem Durchschnitt stempelartig aussehendes Gebilde, das ich als Septum intermedium bezeichnet habe.

Der Ohrkanal stellt auf der beschriebenen Stufe der Entwickelung ein von weicher Bindesubstanz ausgefüttertes Muskelrohr dar mit zwei getrennten Lichtungen; eine scharfe Zugehörigkeit der rechten und der

linken Lichtung zu den betreffenden Ventrikeln ist nieht ausgesprochen, so lange das Foramen interventriculare noeh klafft. Der entscheidende Vorgang zur Bildung der definitiven Ostien gesehieht mit der Einstülpung des Ohrkanals in die Ventrikelhöhlen. Indem die Aussenwand des Kanals ein Stück der Ventrikelwand vor sich hertreibt, bildet sich eine ringsherum in die Ventrikel vorspringende Falte, deren untere Fläehe mit den Muskelbalken der letzteren im Zusammenhang bleibt. Gleiehzeitig rüekt das Septum intermedium der oberen Kante des

Fig. 4.

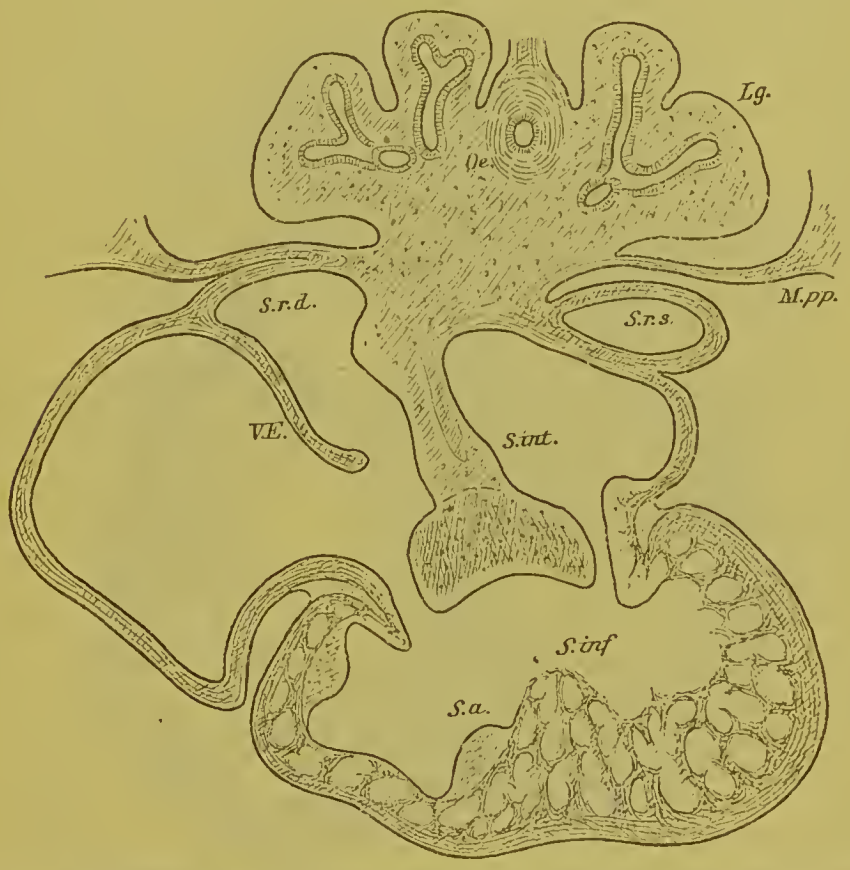

Herzdurchschnitt eines Embryo von ca. 4½ Wochen vor der Vereinigung des Septum intermedium mit dem Septum inferius.

Muskelseptums entgegen und verwäehst mit ihr. Die beiderseitigen Ventrikelräume werden dadurch von einander gesehieden und jeder ist fortan nur noeh von einem einzigen Ostium venosum aus zugänglieh. Indem aber das Septum intermedium viel breiter ist, als die Kante des Septum musculare, so muss es dieses naeh beiden Seiten hin überragen, seine Ränder werden in die beiden Ventrikel vorgetrieben und betheiligen sieh an der Bildung der Atrioventrieularklappen. Aus ihnen sind der mediale reehte und der vordere linke Klappenzipfel abzuleiten.

Während der Ohrkanal in die Ventrikel vorgeschoben wird, wird der Raum zwischen den einander zugewendeten Muskelflächen von einer Bindesubstanzlage erfüllt, die vom Epicardium ausgeht, und so finden sich an den aus dem Ohrkanal entstandenen Klappensegeln fünf Schichten. Es sind dies vom Ostium aus gerechnet:

1. die Bindesubstanzlage des Ohrkanals (Endocardium),
2. die Muskelwand des Ohrkanals,
3. die epicardiale Mittelschicht,

Fig. 5.

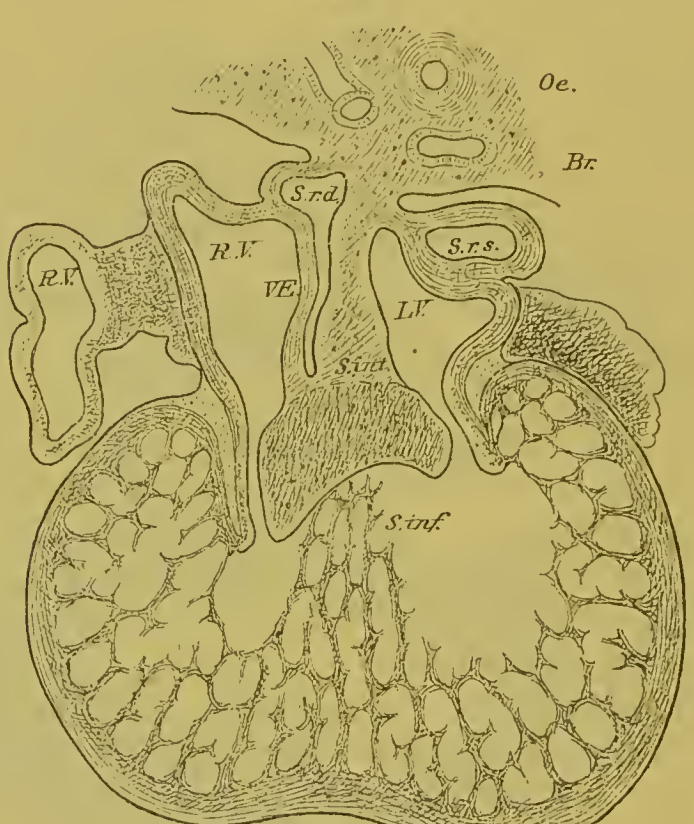

Querschnitt durch das Herz eines Embryo vom Ende der 5. Woche.

4. die eingestülpte Muskelwand des Ventrikels, welche ihrerseits mit dem Balkenwerk in Verbindung steht,
5. die anfangs dünne Endothelbekleidung der Ventrikelfläche (Endocardium).

Von diesen fünf Lagen verkümmern in der Folge die Muskellagen bis auf unscheinbare Reste, dagegen erhalten sich die beiden endocardialen Grenzlagen und die epicardiale Mittelschicht dauernd. Nach den Beobachtungen von Gussenbauer[1]) liegen die in den Klappen

1) Sitzungsberichte der Wiener Akademie. Bd. 57.

persistirenden Muskelfasern nach einwärts von der epicardialen Mittelschicht und sie sind danach als Reste der früheren Muskelwand des Ohrkanales zu verstehen.

Betrachten wir nunmehr die Ostia venosa an dem in Tafel II dargestellten Durchschnitt durch das gehärtete Herz eines Erwachsenen. Links hat der Schnitt ein Stück vom hinteren, rechts ein solches vom vorderen Klappensegel getroffen. Beiderseits, gleichwie auf Tafel I links, zeigen sich die Verhältnisse so, wie sie durch ältere Beobachter

Fig. 6.

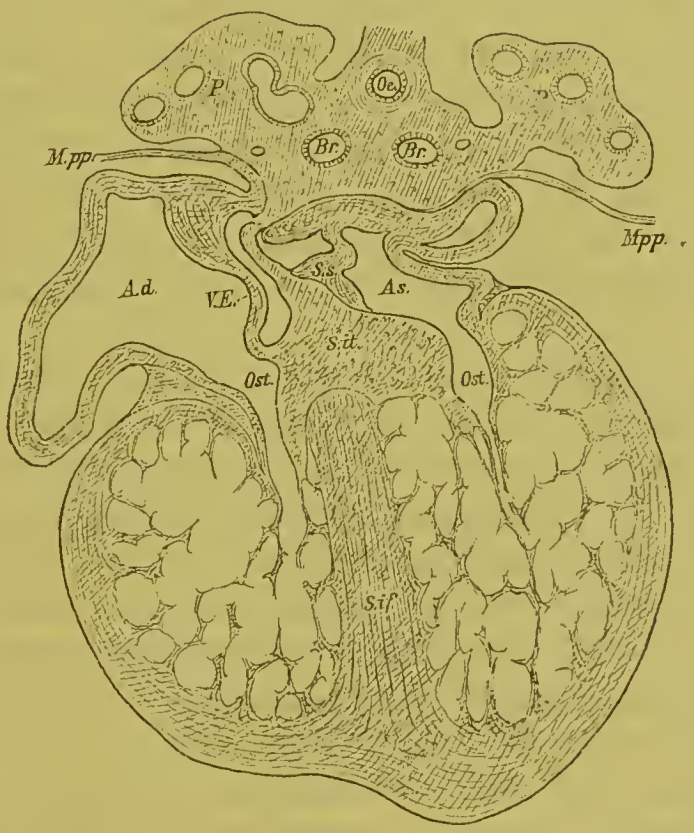

Querschnitt durch das Herz eines Embryo vom Ende der 5. Woche.

bereits bekannt und durch Henle's Abbildungen eingehend illustrirt worden sind: Das Endocardium des Vorhofs geht in die oberste, dasjenige des Ventrikels in die unterste Schicht des Klappensegels über, ausserdem aber tritt in das letztere eine dünne Gewebsplatte ein, welche aus dem die Musculatur trennenden epicardialen Bindegewebskeil, dem Faserring der Autoren, ihren Ursprung nimmt. Es bedarf eines einfachen Hinweises auf die Textfiguren 5 und 6, um sich zu überzeugen, wie genau diese Anordnung der Entstehungsgeschichte der Klappen entspricht. Auch findet der von früheren Beobachtern speciell betonte Punkt einer grösseren Dicke der oberen Endocardialplatte seine natür-

liche Erklärung in dem ursprünglich ungleichen Verhalten der Auskleidung von Ohrkanal und Ventrikel.

Von besonderem entwickelungsgeschichtlichen Interesse erscheint das Verhalten der Scheidewand und der mit ihr verbundenen Klappenzipfel: Das musculöse Ventrikelseptum erhebt sich auch in seiner hinteren Hälfte, unter allmählicher Zuschärfung, bis in die Nähe des oberen Ventrikelrandes und es läuft zuoberst in eine stumpfe Kante aus. Ueber dieser liegt eine vierkantige Leiste, welche nach rückwärts mit der Valvulva Eustachi und der Valvula sinistra zusammenhängt, nach abwärts aber sich in das rechte mediale und das linke vordere Atrioventricularsegel fortsetzt. Diese Leiste ist das aus Fig. 6 bekannte Septum intermedium; gleichwie in früher Embryonalzeit, so sitzt dasselbe auch jetzt noch, wie ein Reiter, auf dem Septum inferius auf. Von den beiden in die Klappen auslaufenden Schenkeln greift der rechte weniger über die unterliegende Kante hinaus als der linke. Die Verlöthung mit dem Septum inferius ist eine verhältnissmässig schwache und sie wird durch die endocardialen Bindegewebslagen vermittelt.

Die Gewebsleiste, welche ich soeben als das embryonale Septum intermedium beansprucht habe, ist natürlicherweise kein neuentdecktes anatomisches Gebilde, sie ist unter anderen Namen längst bekannt. Indem dieselbe über das eigentliche Ostium venosum hinaufragt, bildet sie die Basis des Septum atriorum und trägt als solche den Namen des Limbus Vieusseni. Anderntheils aber ist klar, dass sie auch den zwischen die venösen Ostia eingekeilten Bindegewebsstreifen umfasst, von dem die beiderseitigen Faserringe abgehen und den Henle als den Nodus atrioventricularis dexter bezeichnet hat.

Das Septum intermedium schliesst den hinteren, das Septum aorticum den vorderen Theil des ursprünglich vorhandenen Ostium interventriculare. Will man von dem Zusammentreffen beider Bildungen eine Vorstellung bekommen, so hat man von der Basis her ein Herz zu betrachten, an welchem Vorhöfe und Arterien kurz abgetragen sind.[1]) Das Gebiet der beiden Ostia arteriosa umfasst den Bezirk des primären Conus arteriosus, das der Ostia venosa den des früheren Ohrkanals. Am ausgebildeten Herzen greift die Rückwand der Aorta etwas in den letzteren Bezirk über und sie macht dessen Begrenzungslinie zu einer concaven. Die Stelle aber, wo das hintere Septum (intermedium) das vordere (aorticum) trifft, liegt rechts vom Aortenursprung, etwa dem Insertionsrand der hinteren Semilunartasche entsprechend.

1) Man vergl. z. B. Henle's Fig. 24 S. 31 der Gefässlehre.

Der Sinus reuniens und seine Verbindung mit dem Herzvorhofe.

Bei sehr jungen Embryonen verbinden sich sämmtliche zum Herzen führende Venen, die Vv. omphalomesentericae, die Vv. umbilicales und die in der seitlichen Brustwand eingeschlossenen Venae cavae superiores unterhalb des Zwerchfells zu einem gemeinsamen Behälter, dem Sinus reuniens. Seine Einmündung in den Vorhof bezeichne ich als Porta vestibuli. Dieser Behälter hebt sich weiterhin aus der Zwerchfellfläche heraus, und gleichzeitig verlassen die beiden oberen Hohlvenen die Brustwand, sie treten gegen die primäre Pericardialhöhle vor, indem sie ein Gekröse hinter sich herziehen. Auf die Weise entsteht, von einer gewissen Stufe ab, zwischen Zwerchfell und Herzvorhof ein selbständig umgrenzter sackartiger Behälter, der von unten her das Blut der Nabel- und der Dottervenen (späterhin das der V. cava inferior) aufnimmt und in den von oben herab die Venae cavae superiores eintreten. Der Uebergang der oberen Hohlvenen in den Saccus reuniens geschieht ohne scharfe Grenze, dieser nimmt in Folge davon die Gestalt eines hufeisenförmigen Gebildes an, an welchem ein Mittelstück und zwei in die Venen auslaufende Seitenhörner zu unterscheiden sind. Von diesen ist das rechte frühzeitig stärker als das linke, indem auch die rechte Hohlvene von Anfang ab ein Uebergewicht über die linke besitzt. Durch ein zweiblätteriges Gekröse sind das Mittelstück des Saccus reuniens mit dem Zwerchfell und der hinteren Brustwand, die beiden Hohlvenen mit der seitlichen Brustwand verbunden. Zwischen den Gekrösblättern tritt die untere Venenbahn hindurch, welche ohne Rücksicht auf ihre jeweilige Zusammensetzung hier kurzweg als Vena cava inferior bezeichnet werden mag. Medialwärts davon bleibt noch ein Raum übrig, der von Bindesubstanz eingenommen wird, und den ich als das Zwischenfeld oder die Area interposita bezeichnet habe. Innerhalb dieses Zwischenfeldes bilden sich späterhin die Lungenvenen aus.

Das linke Horn des Saccus reuniens nebst der Vena cava sinistra verkümmert, und als deren sehr schwacher Rest erhält sich das von J. Marshall entdeckte Ligamentum venae cavae sin.[1]) Das rechte Horn treibt sich in den rechten Vorhof so tief ein, dass es zu einem integrirenden Bestandtheil desselben wird und das Mittelstück des

1) On the development of the great anterior veins in man and mammalia. Philos. Transactions vom Jahre 1850. T. I.

Saccus erhält sich als Sinus coronarius cordis. In Tafel III ist ein injicirtes Herz von der Rückseite her dargestellt, und es ergiebt die Vergleichung dieser Tafel mit Fig. 7 folgende Wahrnehmungen: der Bezirk, welcher die obere und die untere Hohlvene aufnimmt, grenzt sich noch beim erwachsenen Herzen von der Umgebung in bestimmter Weise ab. Nach links geschieht die Abgrenzung durch den Einschnitt, welcher die beiden Vorhöfe von einander scheidet, nach rechts aber ist an manchen Herzen, gleichwie am abgebildeten, eine wohl ausgesprochene Furche, der Sulcus terminalis vorhanden, welcher das Venengebiet im Bogen umgreift; jedenfalls aber ist der Charakter, der

Fig. 7.

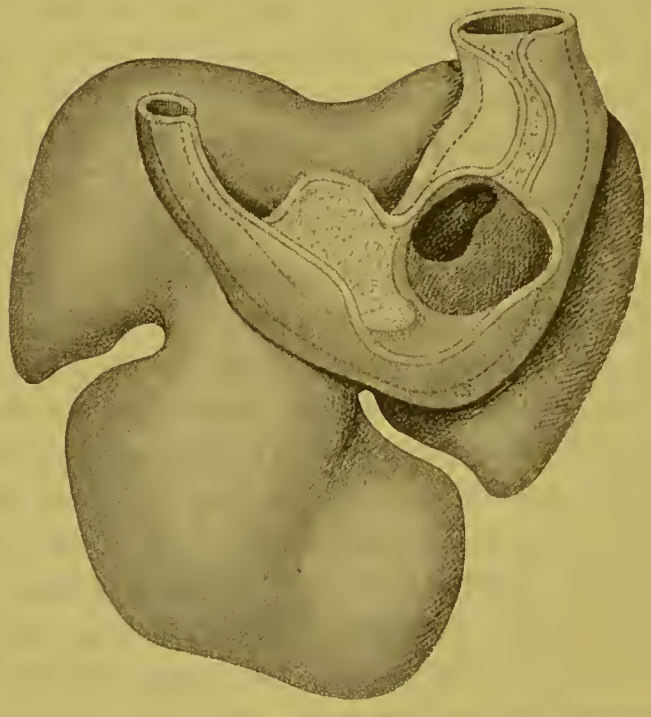

Herz eines 4 wöchentlichen Embryo von der Rückseite her, mit anhaftendem Sinus reuniens (Construction). Die doppeltcontourirte Linie bezeichnet die Verbindung des Sinus reuniens mit dem Zwerchfell und das Gekröse der beiden Venen. Die punktirte Linie gibt die Höhlung des Sinus an.

Wand dies- und jenseits von der Grenze ein verschiedener. In dem die Venenenden enthaltenden Gebiet ist die Wand glatt, ausserhalb desselben aber trägt sie zahlreiche, den Interstitien von Mm. pectinati entsprechende leistenartige Vortreibungen. Mehr oder weniger selbständig tritt oft ein Gebilde hervor, das ich als hinteren Ohrlappen oder als Appendix auricularis posterior bezeichnen möchte. Dies Gebilde schiebt sich als unregelmässig höckeriger Wulst von der Seite und von unten her zwischen das Venengebiet und die Kranzfurche ein und es endigt unterhalb der V. cava inferior.

Das in der beschriebenen Weise umgrenzte Gebiet der Hohlvenen ist identisch mit dem Abschnitte des embryonalen Saccus reuniens, den ich als dessen rechtes Horn bezeichnet habe. War schon auf der Fig. 7 abgebildeten Embryonalstufe dies rechte Horn sehr viel mächtiger gewesen als das Mittelstück und als das linke Horn, so ist am erwachsenen Herzen der Gegensatz noch viel ausgesprochener denn früher.

Das Mittelstück des Saccus reuniens besteht aus dem Theil des Sinus coronarius, welcher sich unter dem linken Vorhof vorbei nach der unteren Ecke des rechten hinzieht. Die Ausdehnung desselben nach links wird äusserlich durch die Insertionsstelle des Ligam. venae cavae bezeichnet, innerlich durch einen, gleichfalls seit J. Marshall bekannten Klappenapparat. An dem Tafel III abgebildeten Herzen ist die Grenze des Saccus reuniens durch eine winkelige Biegung des Rohres noch besonders ausgeprägt. Der Sinus coronarius zeigt hier eine nach links gerichtete scharfe Ecke, welche dem Ligam. venae cavae entgegentritt. Was jenseits von dieser Stelle liegt, gehört dem Bereich secundär entstandener Herzvenen an.

Während sich am Herzen des Erwachsenen die Abtheilungen des Saccus reuniens mit wenig veränderter Form auffinden lassen, hat das Gebiet, das ich oben als Zwischenfeld bezeichnet habe, eine ausgiebige Verschiebung und Umformung erfahren. Dasselbe umfasst am ausgebildeten Herzen den Bereich der vier Pulmonalvenen und es charakterisirt sich dadurch, dass es einer serösen Bekleidung entbehrt. Durch einen schmalen Verbindungsstreifen hängt das unbekleidete Feld noch mit der Umgebung der Vena cava inferior zusammen. Die ursprünglichen Beziehungen des Zwischenfeldes sind insofern am Felde der Pulmonalvenen noch erhalten, als dieses den Zwischenraum zwischen den beiden oberen Hohlvenen einnimmt; allein während die Pulmonalvenen in die Decke des linken Vorhofes eintreten, hat das primäre Zwischenfeld erheblich tiefer gestanden und es ist mehr der rechten als der linken Vorhofshälfte eingefügt gewesen. Wie die Verschiebung der Venenöffnungen im Einzelnen vor sich gegangen ist, vermag ich nicht zu berichten, weil ich bis jetzt keine genügende Erfahrung darüber gesammelt habe. Durch F. Schmidt ist bekannt, und diese Beobachtung kann ich bestätigen, dass in früher Zeit eine einfache Vena pulmonalis vorhanden ist, welche tief unten an der linken Seite des Zwischenfeldes in die hintere Vorhofswand sich einsenkt.[1])

1) Man vergl. auch Schmidt's Abbildungen in Nordiskt Medic. Arkiv. Bd. II No. 23. Fig. 4 bis 6.

Der in den rechten Vorhof sich eindrängende Abschnitt des Saccus reuniens bildet an der Rückwand des embryonalen Herzens einen in in die Lichtung vorspringenden breiten Wulst. Nach links davon liegt das als eine Falte der oberen Wand entstandene primitive Vorhofsseptum, das Septum superius, und es ist von ihm durch eine schmale Bucht geschieden. Neben der vom Sinus reuniens in den Vorhof führenden Oeffnung treibt sich die Wand in Form von zwei scharfrandigen Falten vor, es sind dies die Valvula Eustachi und die Valvula sinistra. Die mediale Wand des Sinus reuniens wird grossentheils von jenem Bindesubstanzkeil gebildet, welchem wir im Bereiche des Zwischen-

Fig. 8.

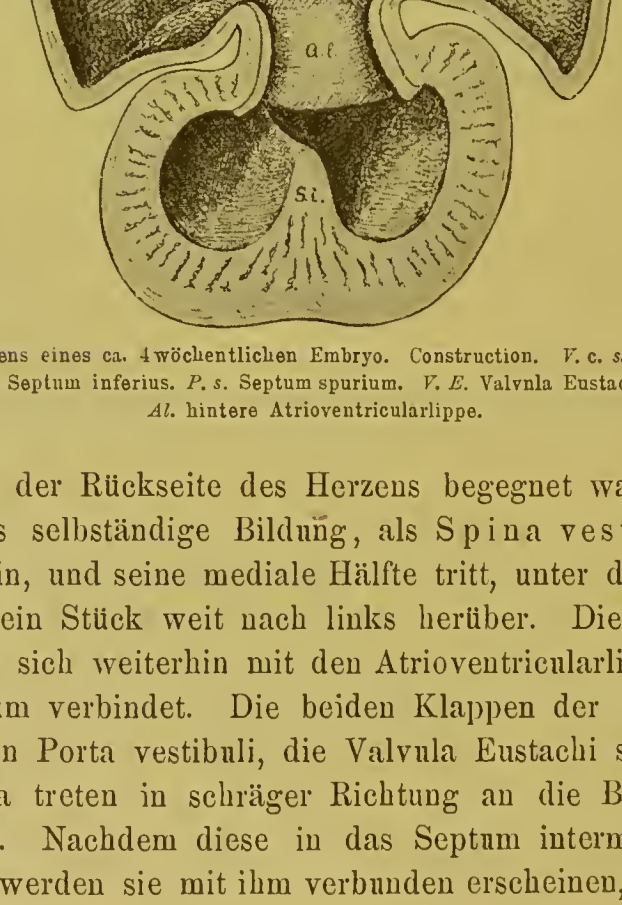

Innenfläche des Herzens eines ca. 4wöchentlichen Embryo. Construction. *V. c. s.* Vena cava sup. *S. s.* Septnm superius. *S. i.* Septum inferius. *P. s.* Septum spurium. *V. E.* Valvnla Eustachi. *S.* Spina vestibnli *Al.* hintere Atrioventricularlippe.

felds schon an der Rückseite des Herzens begegnet waren; es dringt dieser Keil als selbständige Bildung, als Spina vestibuli, in den Vorhofsraum ein, und seine mediale Hälfte tritt, unter dem Septum superius durch, ein Stück weit nach links herüber. Diese Spina vestibuli ist es, die sich weiterhin mit den Atrioventricularlippen zum Septum intermedium verbindet. Die beiden Klappen der aus dem Sinus herausführenden Porta vestibuli, die Valvula Eustachi sowohl, als die Valvula sinistra treten in schräger Richtung an die Basis der Spina vestibuli heran. Nachdem diese in das Septum intermedium übergegangen ist, so werden sie mit ihm verbunden erscheinen, wie dies auch

die Durchschnitte von Fig. 5 und Fig. 6 bestätigen. Am oberen Ende der Porta vestibuli begegnen sich die zwei Klappen gleichfalls und sie hängen hier mit einer sagittalen Leiste zusammen, dem Septum spurium, welches der Vorhofsdecke entlang bis zur vorderen Wand reicht.

In der Abbildung von Fig. 8 stehen die Porta vestibuli und die Spina noch sehr hoch, allein es ist hier die Einstülpung des Ohrkanals in den Ventrikel noch nicht erfolgt, und es ist leicht zu verstehen, wie der Eintritt dieses Vorganges mit einer Umlagerung der überliegenden Theile Hand in Hand gehen muss. Denkt man sich den in den Vorhof hereinragenden Theil des Sinus reuniens schräg nach abwärts vorgeschoben, so werden folgende Consequenzen eintreten müssen: die Spina gelangt in Berührung mit der Atrioventricularlippe, und eine weitere Verschiebung wird diese zugleich mit dem gesammten Ohrkanal nach dem Ventrikel hereindrängen, das untere Ende der Porta vestibuli wird sich der Mittellinie nähern, der Zwischenraum zwischen unterem Rande des Septum superius und oberem Rande der Spina wird sich vergrössern, und die Valvula sinistra wird eben diesem Zwischenraum sich anlegen. Wir bekommen ein Foramen ovale mit dem Septum superius als oberer, der Spina vestibuli als unterer Begrenzung und der Valvula sinistra als linksseitiger Wandplatte.

Tafel II giebt eine Darstellung der betreffenden Theile vom erwachsenen Herzen. Gegen früher ist die Porta vestibuli mächtig erweitert, aber jetzt noch erweist sich das Gebiet des Sinus reuniens als ein bestimmt umgrenztes. Dem äusseren Sulcus terminalis entsprechend, umfasst im Innern des Vorhofes eine schräge bogenförmige Leiste, die Crista terminalis, von rechts her den Raum, in welchen obere und untere Hohlvene sich öffnen. Die vorhandene Eustachi'sche Klappe erscheint als ein Anhang des unteren Cristaabschnittes, mit diesem läuft sie im Limbus Vieusseni bez. im Septum intermedium aus. Von rechts und unten her inseriren sich die Mm. pectinati in die Crista, und eine besonders tiefe Bucht liegt unter der letzteren da, wo sie unter der Vena cava inferior vorbeigeht. Diese Bucht entspricht der Stelle, die wir bei der äusseren Besichtigung als hinteren Ohrlappen kennen gelernt hatten. Medialwärts davon beginnt die Valvula Thebesii.

Als die linksseitige Begrenzung des Sinus reuniens erscheint die Fossa ovalis, deren häutige Wand nichts anderes ist, als die nach der linken Seite hin ausgebauchte Valvula sinistra. Der Boden der Fossa ovalis ist der Grund des ursprünglichen Sinus reuniens, ihr oberer Rand wird von dem Septum superius gebildet und zwar hat sich die Valvula sinistra um dessen Saum soweit herumgeschlagen, dass sie auch mit der linken Seite desselben verwachsen ist.

Die membranöse Platte des Septum atriorum zeigt an unserem Präparate eine auch an fötalen Herzen häufig zu beobachtende Eigenthümlichkeit, das Vorhandensein nämlich von einer Anzahl kleiner rundlicher Gruben. Es sind dies wohl Reste von früher vorhandenen Löchern, die sich den Beobachtungen von Lindes [1]) zufolge am embryonalen Herzen in der Septumanlage stets zu bilden pflegen. Offenbar handelt es sich dabei um ähnliche Gewebsverkümmerungen, wie sie uns auch an der Eustachi'schen und der Thebesi'schen Klappe häufig genug begegnen.

Der Sinus coronarius cordis mündet am entwickelten Herzen nicht in den Hohlvenensinus ein, sondern er öffnet sich unterhalb desselben und unter der Crista terminalis. Dies Verhalten ist, wie ich am angegebenen Orte bereits entwickelt habe [2]), als ein secundär entstandenes aufzufassen. Der primäre Zusammenhang des Sinus coronarius mit dem übrigen Sinus reuniens hat sich geschlossen und an dessen Stelle hat sich eine directe Mündung in den Vorhof gebildet.

Ich habe in obiger Schrift eine Reihe von Punkten unerörtert gelassen, welche der Natur der Sache nach hätten mit hineingebracht werden können, so vor allem die histologische Entwickelung des Herzens. Die primären Anlagen scheiden sich sehr scharf als Muskel- und als Bindesubstanzanlagen, und es bleiben im Allgemeinen die einzelnen Masseneomplexe ihrem anfänglichen Charakter späterhin treu; indessen sehen wir im Laufe der weiteren Entwickelung doch wie einerseits vorhandene Muskelanlagen verkümmern, während andererseits Theile muskelhaltig werden, die dies in ihrer ersten Anlage nicht gewesen sind. Zu den verkümmernden Muskelanlagen gehören diejenigen der Atrioventricularklappen und die der grossen Arterienstämme, zu den Theilen, welche secundär muskelhaltig werden, scheint der Limbus Vieusseni gerechnet werden zu müssen. Es wird eine Aufgabe fernerer Forschung sein, die Geschichte der vorkommenden Gewebsverkümmerungen und Gewebsverschiebungen sorgfältig festzustellen.

---

1) G. Lindes, Ein Beitrag zur Entwickelungsgeschichte des Herzens. Dorpat. Inauguraldiss. 1865.

2) l. c. S. 169.

Druck von J. B. Hirschfeld in Leipzig.

Tafel I.

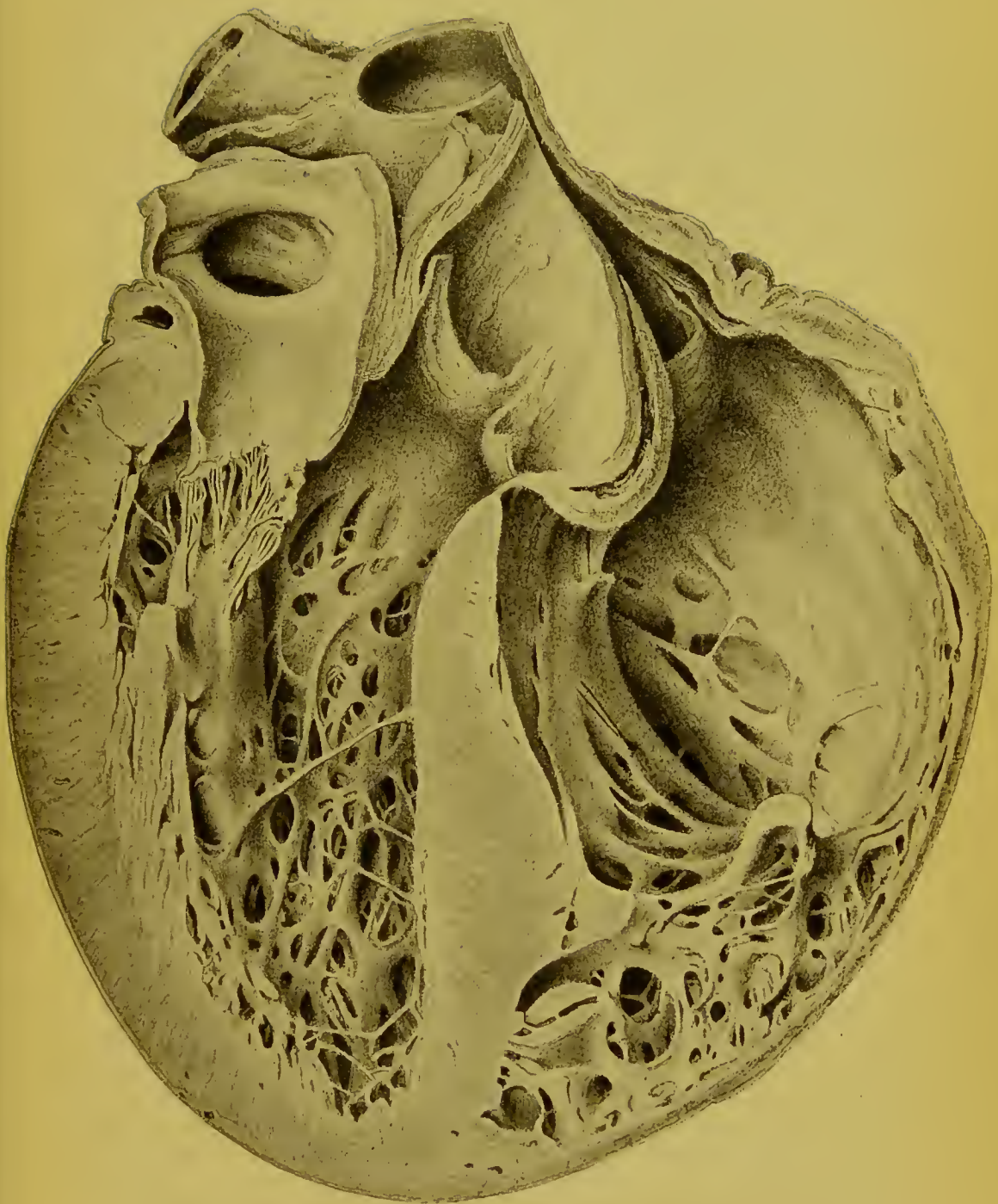

Pausch pinx.

His, Zur Anatomie des Herzens.

Lichtdruck von Römmler & Jonas, Dresden.

Verlag von F. C. W. Vogel in Leipzig.

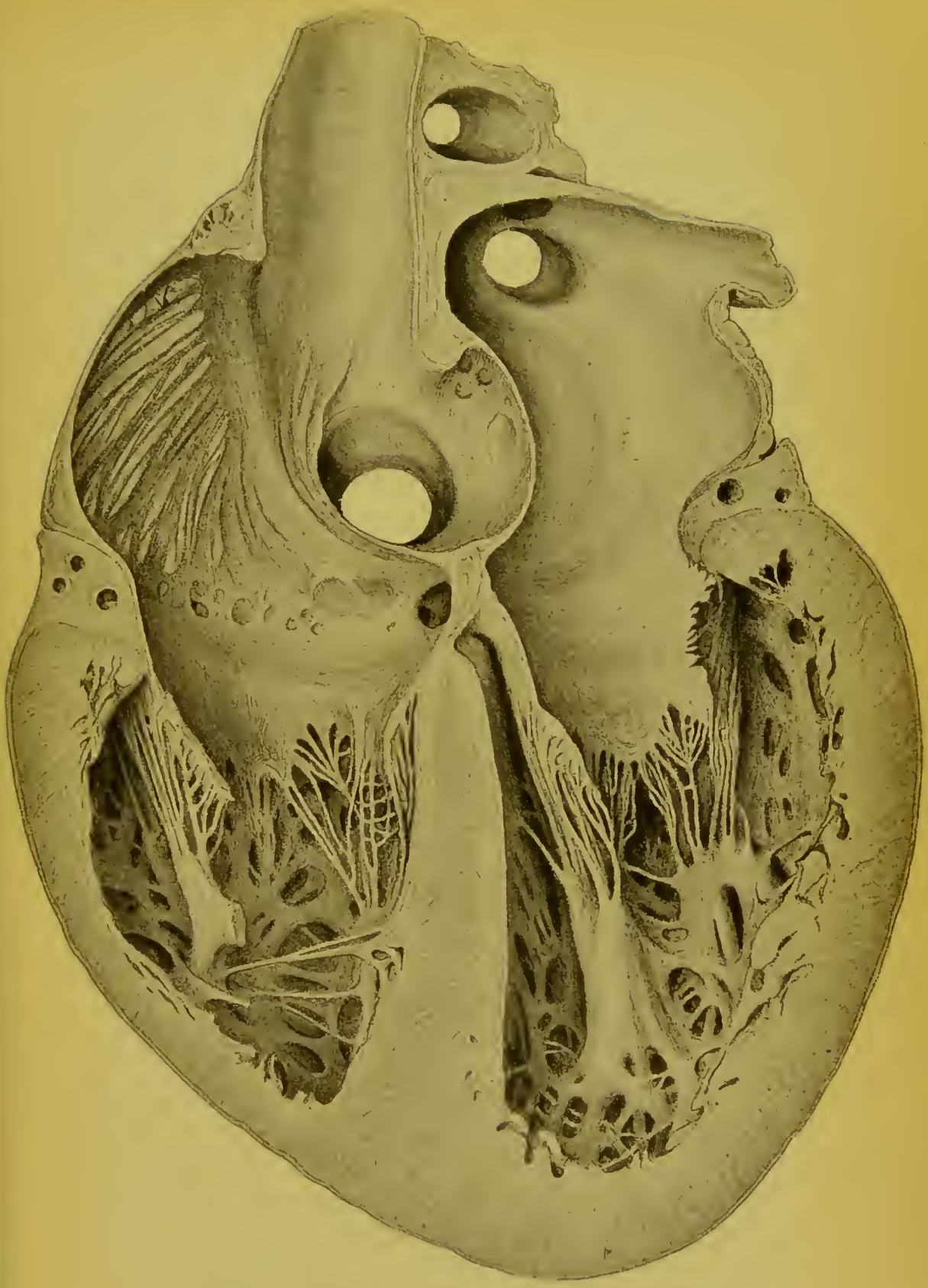

Pausch pinx.
His, Zur Anatomie des Herzens.

Lichtdruck von Römmler & Jonas, Dresden.

Verlag von F. C. W. Vogel in Leipzig.

Tafel III

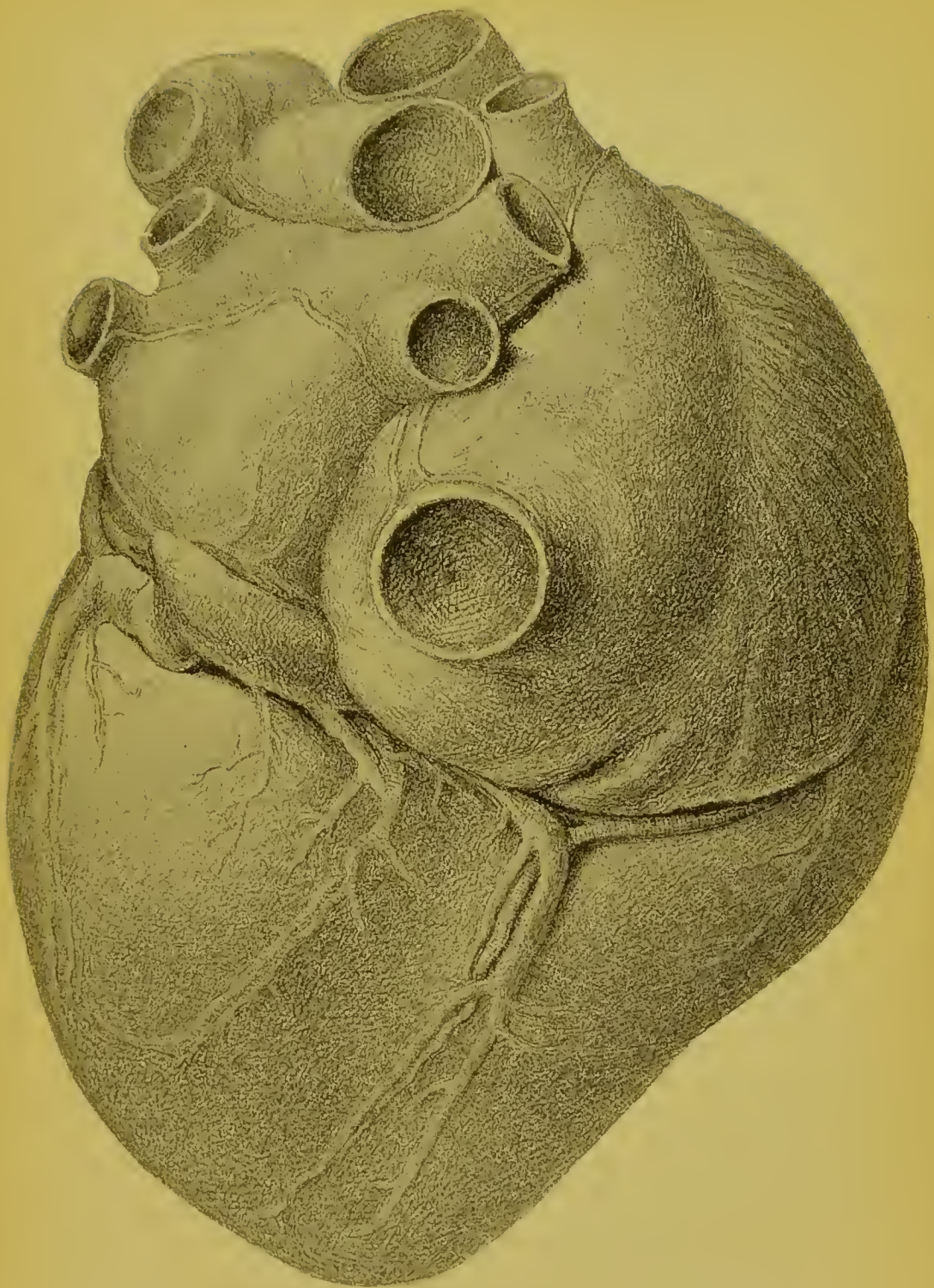

Pausch pinx.

His, Zur Anatomie des Herzens.

Lichtdruck von Römmler & Jonas, Dresden

Verlag von F. C. W. Vogel in Leipzig